

2017 年护士执业资格考试考前压轴密卷

图形题



考试日期:5月6日-8日



考前点睛班

考生姓名: _____

准考证号: _____

考场号: _____

答题须知

- 1.考生答题前应先检查试卷封面标示的考试类别和每页页角所标出的考试类别是否与本人准考证上的报考类别一致。
- 2.在开始答题前,请再次核对自己在答题卡上填写的姓名、准考证号、报考类别、考试单元等是否完整无误。
- 3.在开始答题前,请考生检查试卷有无缺损、重印、错印,发现上述情况应立即报告监考员。
- 4.答题卡上的考生信息和答案的所有信息点,必须使用 2B 铅笔按答题卡上“注意事项”栏中的要求填涂,如需要作修改,应用橡皮将原涂黑的地方擦净。
- 5.答题卡上“考场记录”一栏由监考员负责填写,考生不得自行填写。
- 6.答题卡将采用计算机阅卷,请考生注意保持答题卡平整、干净。
- 7.考试开始后半小时内,考生不得交卷离开考场。
- 8.考试结束后,请把试卷和答题卡分别翻放在桌上,不得带出考场。
- 9.监考员验收试卷和答题卡后,经监考员允许,考生方可离开考场。
- 10.考生如违反监考员宣读的“考场指令”和本“答题须知”,其一切后果由本人承担。

因 2016 年护士执业资格考试中新增了图形类题目,故金英杰国家医学考试研究中心根据官方考试大纲推出数道精准图形题,助考生顺利通过 2017 年护士执业资格考试。圆您天使之梦!

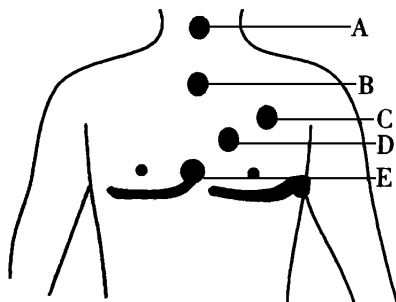


人机对话模拟

2017年护士执业资格考试考前压轴密卷


图形题

1. 为成人进行心肺复苏(CPR), 心脏按压的按压点应位于图示的



- A.A
- B.B
- C.C
- D.D
- E.E

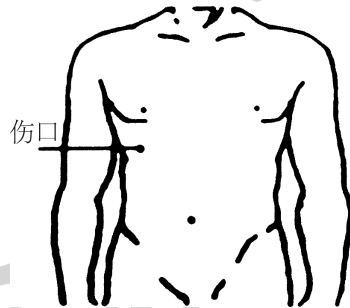
2. 图示肌肉注射定位法最合适的人是



- A. 孕妇
- B. 老年人
- C. 成年男性
- D. 成年女性
- E. 2岁以内婴幼儿

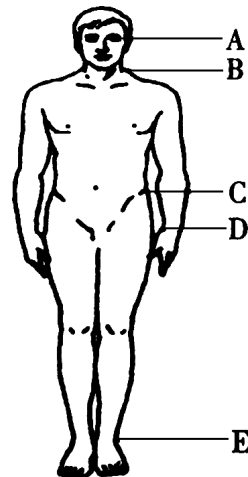
3. 男性, 32岁。因外伤被家人送至急诊。查体: 面色苍白, 意识模糊, 右上腹有一刀刺伤口不断流血。该患者最可能受伤的

腹腔脏器是



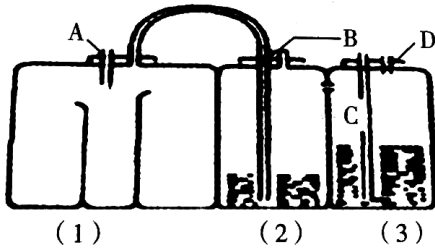
- A. 肝
- B. 脾
- C. 胃
- D. 胰
- E. 结肠

4. 医务人员在现场判断成人是否出现心跳骤停时, 最主要的方法是触摸图中哪个位置的动脉搏动



- A.A
- B.B
- C.C
- D.D
- E.E

5. 患者因胸腔积液行胸腔闭式引流术。正确的操作是

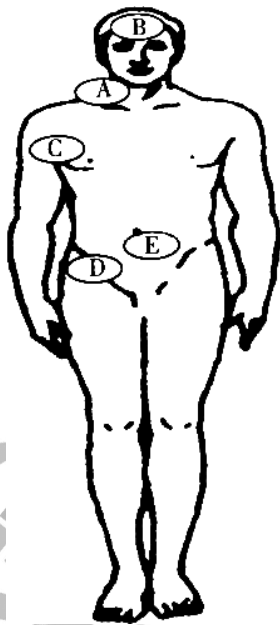


- A. 将胸腔引流管连接管于 A 管
- B. 将胸腔引流管连接管于 D 管
- C. 每天记录引流管(2)的液体量
- D. 观察 C 管中的水柱是否随呼吸上下波动

波动

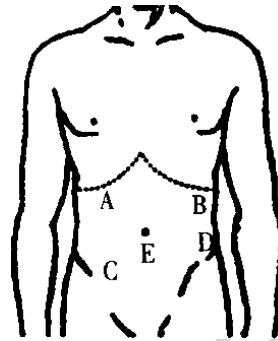
E. 需要负压吸引时连接 A 管

6. 男性, 35 岁。发热 38.5 °C, 行物理降温。图示的哪个部位不适合放置冰袋

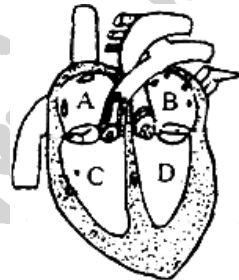


- A. A
- B. B
- C. C
- D. D
- E. E

7. 对急性胆囊炎患者行腹部触诊, 最常见压痛点在

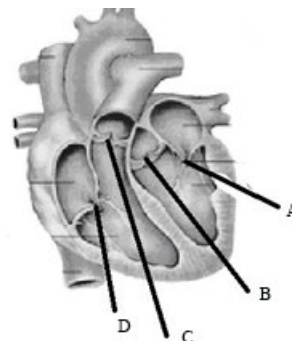


- A. A
 - B. B
 - C. C
 - D. D
 - E. E
8. 右心房位于



- A. A
 - B. B
 - C. C
 - D. D
- E. 右下方

9. 肺动脉瓣位于

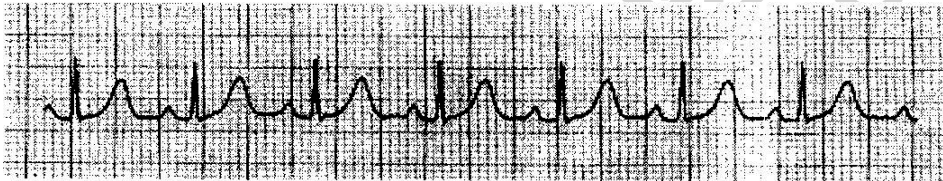


- A. A
 - B. B
 - C. C
 - D. D
- E. C 和 D 中间

10.患者,37岁,以风湿性心脏病,心力衰竭收入院。治疗过程中,每周检查一次心电图,心电图波形改变如下图,你考虑为何种原因?

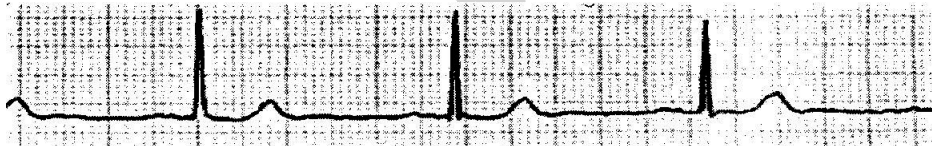


- A.应用呋塞米导致低钾血症
 - B.应用地高辛导致心电图鱼钩样改变
 - C.出现心肌损伤
 - D.应用洋地黄导致洋地黄中毒
 - E.病情加重,出现冠状动脉供血不足
- 11.心电图如图,你考虑为



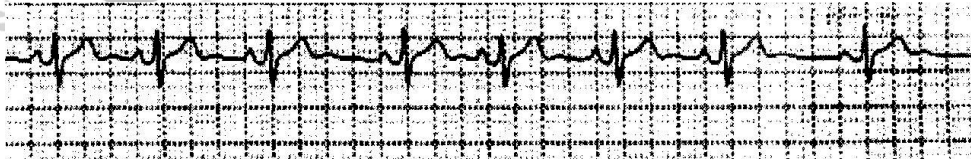
- A.窦性心律
- B.窦性心动过速
- C.窦性心动过缓
- D.窦性心律不齐
- E.窦性停搏

12.心电图如图,你考虑为



- A.窦性心律
- B.窦性心动过速
- C.窦性心动过缓
- D.窦性心律不齐
- E.窦性停搏

13.心电图如图,你考虑为

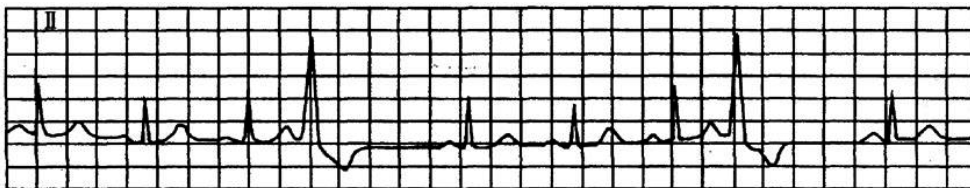


- A.窦性心律
- B.窦性心动过速
- C.房性早搏

D. 窦性心律不齐

E. 室性早搏

14. 心电图如图, 你考虑为



A. 窦性心律

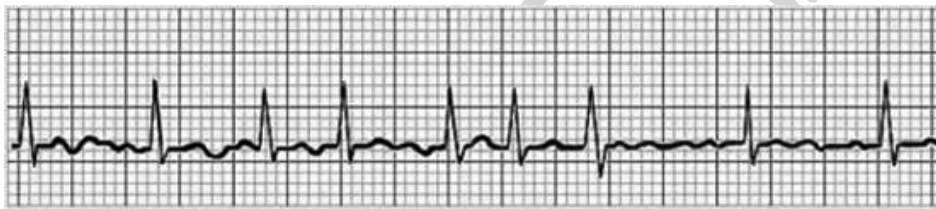B. 窦性心动过缓

C. 房性早搏

D. 窦性心律不齐

E. 室性早搏

15. 心电图如图, 你考虑为



A. 心房扑动

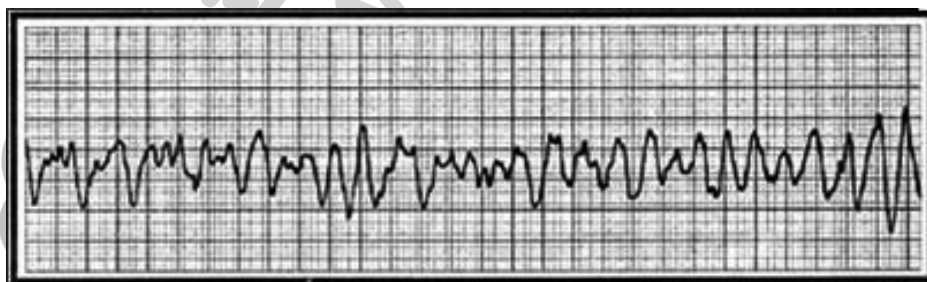
B. 心房颤动

C. 房性早搏

D. 窦性心律不齐

E. 室性早搏

16. 心电图如图, 你考虑为



A. 心房扑动

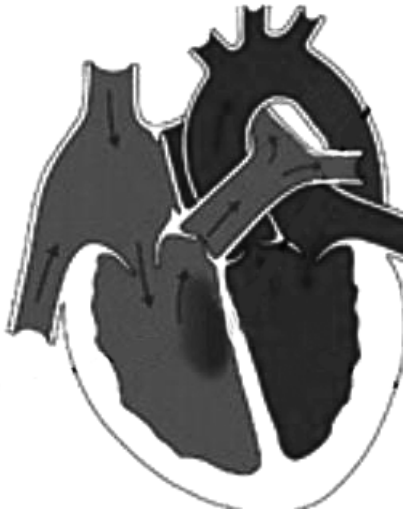B. 心房颤动

C. 心室颤动

D. 窦性心律不齐

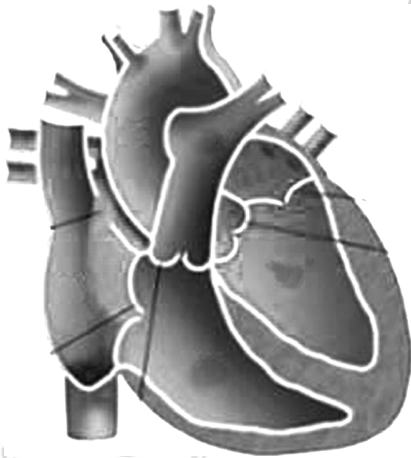
E. 心室扑动

17. 一患儿, 先心病, 心脏结构如图所示, 该患儿所患疾病类型为



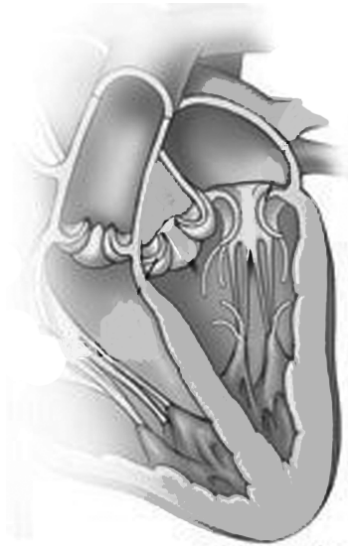- A. 动脉导管未闭
- B. 房间隔缺损
- C. 室间隔缺损
- D. 法洛四联症
- E. 肺动脉狭窄

18. 一患儿, 先心病, 心脏结构如图所示, 该患儿所患疾病类型为



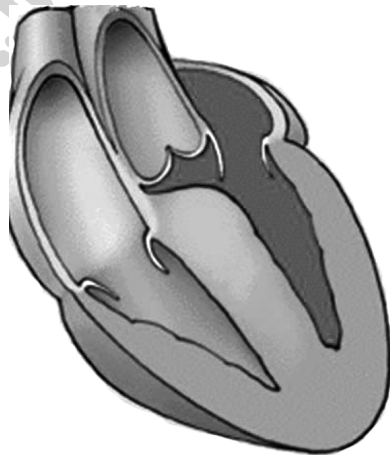
- A. 动脉导管未闭
- B. 房间隔缺损
- C. 室间隔缺损
- D. 法洛四联症
- E. 肺动脉狭窄

19. 一心脏病患者心脏结构如图所示, 该患者所患疾病为



- A. 主动脉瓣关闭不全
- B. 三尖瓣关闭不全
- C. 二尖瓣关闭不全
- D. 二尖瓣狭窄
- E. 主动脉瓣狭窄

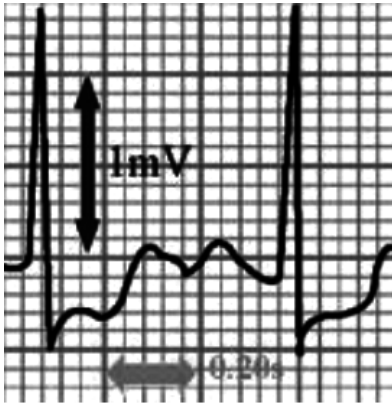
20. 一患者心脏结构如图所示, 最可能的疾病为



- A. 二尖瓣关闭不全
- B. 主动脉瓣关闭不全
- C. 扩张型心肌病
- D. 肥厚型心肌病
- E. 肥厚型梗阻型心肌病

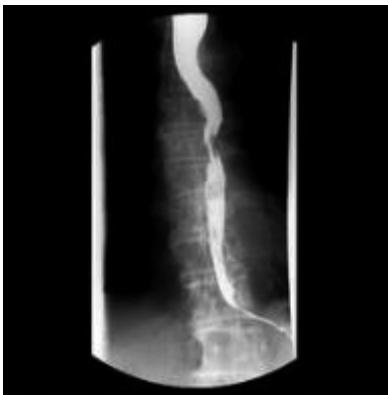21. 患者, 72 岁, 因心前区不适就诊。心电图检查如图, 该病人可能为

- A. 心力衰竭



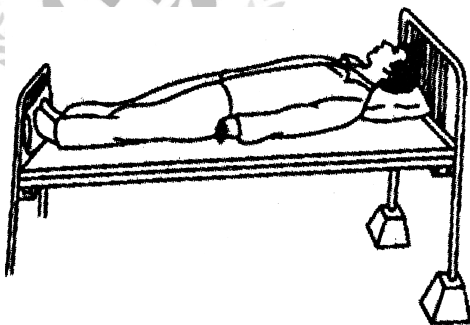
- B. 心律失常
- C. 心绞痛
- D. 心肌梗死

E. 心包炎 22. 如图为一患者 X 线钡餐检查图片, 你考虑所患疾病为



- A. 反流性食管炎
- B. 食道溃疡
- C. 食道癌
- D. 食道异物
- E. 食道损伤

23. 图中的卧位是适用于



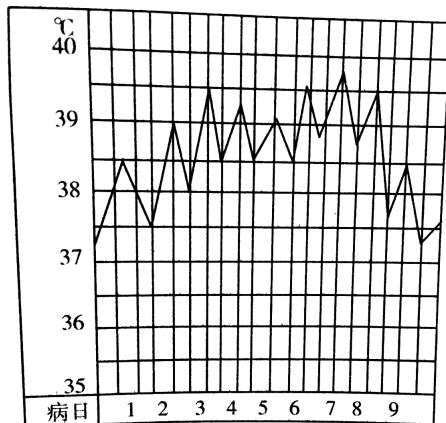
- A. 肺部分泌物引流, 使痰易于咳出

- B. 十二指肠引流术, 有利于胆汁引流
- C. 某些面部及颈部手术后患者
- D. 昏迷或全身麻醉未清醒的患者
- E. 颈椎骨折患者作颅骨牵引时, 用作反牵引力

24. 图示注射法应该注意的事项是

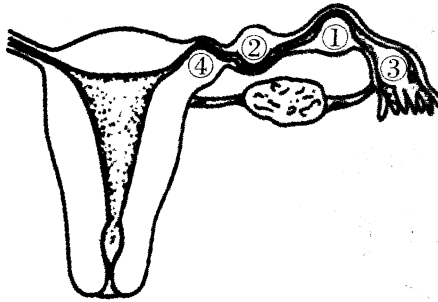


- A. 注射进针角度为 60°
 - B. 可以不用询问患者的用药史
 - C. 严格执行查对制度和无菌操作原则
 - D. 此注射法适用于皮肤刺激性强的药物
 - E. 此注射法不适用于消瘦患者
25. 图中所示的热型为



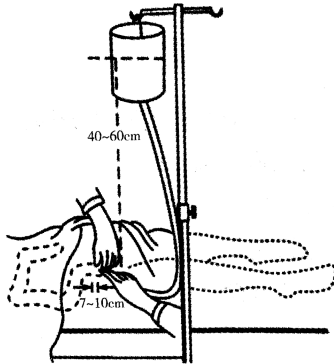
- A. 稽留热
- B. 弛张热
- C. 不规则热
- D. 间歇热
- E. 回归热

26. 输卵管妊娠以图示哪个部位最常见



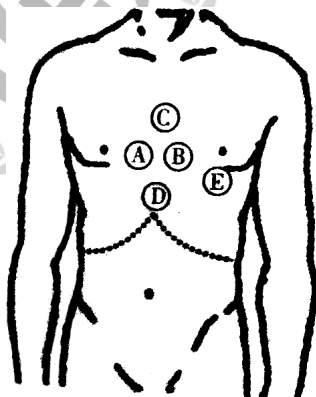
- A. ①
- B. ②
- C. ③
- D. ④
- E. ①和②

27. 图示灌肠溶液的温度应为



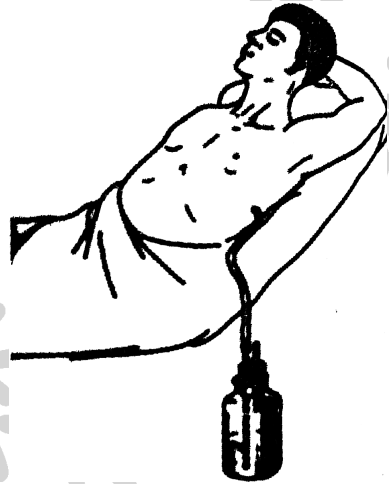- A. 43 °C ~ 45 °C
- B. 38 °C
- C. 39 °C ~ 41 °C
- D. 50 °C ~ 60 °C
- E. 36.3 °C ~ 37 °C

28. 患者,男,70岁。行12导联心电图检查,其中V₁导联电极的安放位置应为图中的



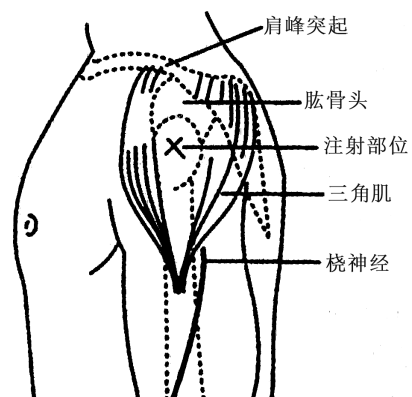
- A.A
- B.B
- C.C
- D.D
- E.E

29. 下列哪项是图示治疗方法的目的



- A. 中量、大量气胸,开发性气胸,张力性气胸
- B. 胸腔穿刺术治疗下肺无法复张者
- C. 剖胸手术后引流
- D. 重建胸膜负压,保持纵膈的正常位置
- E. 引流胆汁和减压

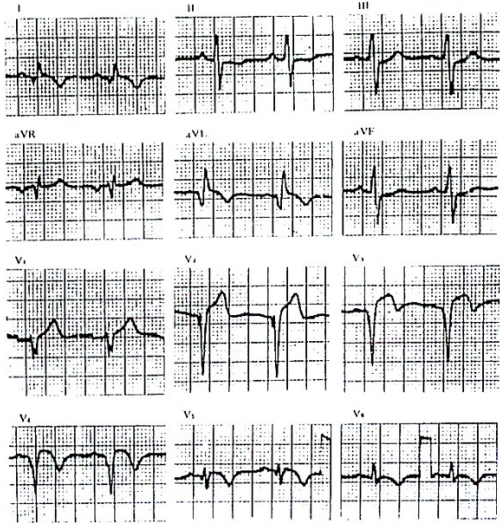
30. 关于图示注射区的说法正确的是



- A. 三角肌下缘 2~3 指
- B. 三角肌上缘 2~3 指
- C. 上臂内侧,肩峰下 2~3 指
- D. 上臂外侧,肩峰下 2~3 指
- E. 肱二头肌下缘 2~3 指

(31~33 题共用题干)

患者,男,43 岁。踢球时突感左臂及心前区剧痛,有濒死感,就地休息 30 分钟未缓解,伴烦躁不安,恶心,出冷汗,急送至急诊科,心电图如图所示。



31. 患者最可能发生了

- A. 稳定型心绞痛
- B. 急性心包炎
- C. 急性心肌梗死
- D. 心脏神经官能症
- E. 急性主动脉夹层动脉瘤

32. 患者发生心梗的部位为

- A. 广泛前壁
- B. 下壁
- C. 前间壁
- D. 高侧壁
- E. 右心室

33. 心肌梗死特征性的心电图形为

- A. ST 段下降
- B. T 波低平或倒置
- C. 病理性 Q 波
- D. QRS 波形宽大畸形
- E. P 波消失

