押题密卷三

第四单元

A1型题

1.答案：C

解析:1.基牙选择十分重要，应充分考虑基牙自身条件以及牙周组织健康状况。

2.答案：B

解析:2.无

3.答案：A

解析:3.金属烤瓷冠唇侧龈边缘应位于龈缘下较浅的位置（龈缘下0.5mm），以利于美观。但如果冠边缘位于龈沟内过深的位置，容易在肩台预备时损伤牙龈，印模不准确，导致修复体边缘不密合，产生牙龈炎。该病例的冠边缘位于龈下1.5mm，显然过深，是牙龈炎最可能的原因。BC项不可能只影响两个全冠修复的患牙牙龈。如果是戴冠时损伤牙龈，经过2

个月后应早已恢复正常，原因不可能是D项。粘固剂残留导致的牙龈炎只会出现在有粘固剂残留的局部，而不会导致2个患牙唇侧的炎症。

4.答案：D

解析:4.游离缺失的末端基牙上设计RPI卡环时，（牙合）支托位于基牙近中（牙合）边缘嵴。义齿游离端受咬合压力时，义齿以近中（牙合）支托为支点。由于RPI卡环的邻面板和I型杆与义齿游离鞍基均位于（牙合）支托支点的远中，故I型杆会与游离鞍基一起向下（龈向）移动。

5.答案：E

解析:5.松软牙槽嵴（纤维性牙槽嵴）多因总义齿修复不当，上颌或下颌前弓区受力过重，导致牙槽嵴过度吸收，被纤维组织所代替，使牙槽骨失去原有的支持作用，而形成移动性较大的纤维组织，一般不主张手术切除。

6.答案：A

解析:6.可摘局部义齿间接固位体安放的位置应注意支点线。

7.答案：A

解析:7.切牙乳突与上颌中切牙之间有较稳定的关系，故排列上中切牙可以此为标志。

8.答案：C

解析:8.随意皮瓣亦称皮肤皮瓣，其特点是由于没有知名血管供血，故在设计皮瓣时，其长宽比例要受到一定限制。在肢体及躯干部位长宽之比1.5：1为最安全，最好不超过2：1，在面部由于血循环丰富长宽之比可2～3：1。

9.答案：B

解析:9.间接固位体与鞍基连接间接固位体的要求：间接固位体顶端到支点线的距离最好与基托游离端到支点的距离大致相等；如果设计在前牙上其对抗力量较弱。

10.答案：D

解析:10.在社区口腔保健中老年人口腔保健的策略是个人努力，医生指导，社会支持。

11.答案：A

解析:11.隙卡沟通过基牙与相邻牙的（牙合）外展隙区。

12.答案：B

解析:12.牙刷可以通过摩擦来清除菌斑。

13.答案：D

解析:13.第一磨牙所受（牙合）力最大，设计第二磨牙的单端固定桥，超过了基牙承受的限度，引起牙周组织炎症，基牙疼痛，此时必须拆除固定桥，重作修复设计。

14.答案：E

解析:14.平衡与义齿的稳定有关，与固位无关。

15.答案：C

解析:15.侧腭杆：位于颌硬区的两侧，离开龈缘应有4～6mm，并且与牙弓平行，用于连接前、后腭杆，一侧或两侧（双杆）均可，其强度好，不易变形，戴用舒适。

16.答案：D

解析:16.无

17.答案：C

解析:17.无

18.答案：E

解析:18.咬合调整，消除早接触、去除咀嚼运动时的（牙合）干扰，恢复患者的矢状曲线，使（牙合）力分布均匀使其恢复正常（牙合）关系。

19.答案：D

解析:19.基牙两端的固位体固位力应基本相等：若两端固位体的固位力相差悬殊时，固位力较弱的一端固位体与基牙之间易松动，而固位力强的一端固位体又暂时无松动，使固定桥不会发生脱落，但松动端的基牙易产生龋病，甚至引起牙髓炎。因此，若一端固位力不足时，应设法提高固位力，必要时增加基牙数，以便与另一端固位体的固位力相均衡。

20.答案：C

解析:20.可摘局部义齿一般是牙支持式或混合支持式，不需要检查唾液的黏度和分泌量，而全口义齿需要检查。

21.答案：D

解析:21.玻璃离子水门汀的牙髓刺激性很小，在保留牙本质厚度不小于0.1mm时，该材料对牙髓几乎无刺激作用。

22.答案：D

解析:22.要避免奶瓶龋的发生，最好的方法就不要让孩子含着奶瓶睡觉。

23.答案：D

解析:23.X线牙片可显示残留牙冠方向，根管内充填材料的情况对根管预备的长度、直径大小、牙根弯曲度、牙根粗细、牙根数目等垂直方向做一了解，而对水平方向无法显示。

24.答案：D

解析:24.混合支持式指义齿承受的（牙合）力由天然牙和黏膜、牙槽嵴共同负担，基牙上咬合面设（牙合）支托基托适当伸展。

25.答案：E

解析:25.基托和唾液的分子是不同的，它们之间的引力应是附着力。

26.答案：A

解析:26.球上颌囊肿是位于上颌恒侧切牙和尖牙牙根之间的囊肿。X线照片上表现为边界清楚的倒置的梨形放射透光区，可见上述两牙的牙根分开较大。诊断球状上颌囊肿的条件是：囊肿位于上颌恒侧切牙和尖牙之间且为活髓牙；X线片表现为倒梨形放射透光区。

27.答案：E

解析:27.烤瓷熔附金属全冠的特点：永久性修复体；能恢复牙体的形态功能；抗折力、耐磨性和抗冲击力强；颜色外观逼真、色泽稳定、表面光滑；有良好的生物相容性。

28.答案：D

解析:28.防止义齿翘起、摆动、旋转、下沉的固位体，称为间接固位体。间接固位体具有辅助直接固位体固位和增强义齿稳定的作用。

29.答案：B

解析:29.该患者下颌牙弓明显大于上颌，旧义齿为了排列成正常（牙合），必须将两侧后牙排列在牙槽嵴顶的外侧，咬合时，以上颌硬区形成支点，两侧后牙区受到向上的（牙合）力，中间的部分受到上颌硬区向下的支持力，久之即造成义齿的折断。

30.答案：B

解析:30.卡臂尖位于倒凹区，是卡环产生固位作用的部分，可防止义齿（牙合）向脱位。

31.答案：B

解析:31.下颌牙槽骨吸收方向：向下，向外；上颌牙槽骨吸收方向：向上，向内。

32.答案：B

解析:32.该患者义齿戴用时间长，磨耗重，有口角下垂和口角炎的表现，说明其义齿垂直距离过低。该题所列的5个选项中，只有B项符合垂直距离过低的临床表现。而其他4项均为垂直距离过高的表现。

33.答案：B

解析:33.复合固定桥是将两种或两种以上的简单固定桥组合成复合固定桥，如在双端固定桥的一端再连接一个半固定桥或单端固定桥。（1）复合固定桥一般包括四个或四个以上的牙单位，常包括前牙和后牙，形成程度不同弧形的固定桥，整个固定桥中含有两个以上基牙。（2）当承受外力时，各个基牙的受力反应不一致，可以相互支持或相互制约，使固定桥取得固位和支持。（3）反之，也可能影响到固定桥的固位而引起固位体和基牙之间松动。（4）复合固定桥包括的基牙数目多而且分散，要获得共同就位道比较困难。

34.答案：E

解析:34.口腔内的检查：（1）口腔一般情况。（2）牙周检查。（3）牙列检查。（4）（牙合）关系检查。（5）缺牙区情况。（6）无牙颌口腔专项检查。

35.答案：C

解析:35.固定桥修复一段时间后出现咬合痛常常是因为咬合创伤、根尖周疾病等，检查的有效方法是拍摄X线片以检查根尖及牙周组织有无异常。

36.答案：C

解析:36.无牙（牙合）的义齿修复时黏膜支持式。对牙槽嵴的压力，从大到小的顺序是：解剖式，半解剖式，非解剖式。题干说“无牙颌牙槽嵴严重吸收的患者”，故选C项。

37.答案：C

解析:37.无

38.答案：B

解析:38.深覆（牙合）的程度取决于下颌前牙切缘咬在上颌前牙舌面的部位而定，咬在切1/3以内者，称为正常覆（牙合）；咬在中1/3以内者，称为I°深覆（牙合）；咬在颈1/3者，称为II°深覆（牙合）；超过颈1/3者，称为III°深覆（牙合）。

39.答案：D

解析:39.器械是否包装、灭菌的温度和压力综合决定了灭菌的时间。在103.5kPa蒸气压力及121°C温度下，灭菌的标准时间通常是：未包装器械是15分钟，薄包装物品20分钟，厚包装物品是30分钟。

40.答案：C

解析:40.牙槽嵴黏膜的厚度与游离端鞍基的下沉有关，与其左右摆动无关。

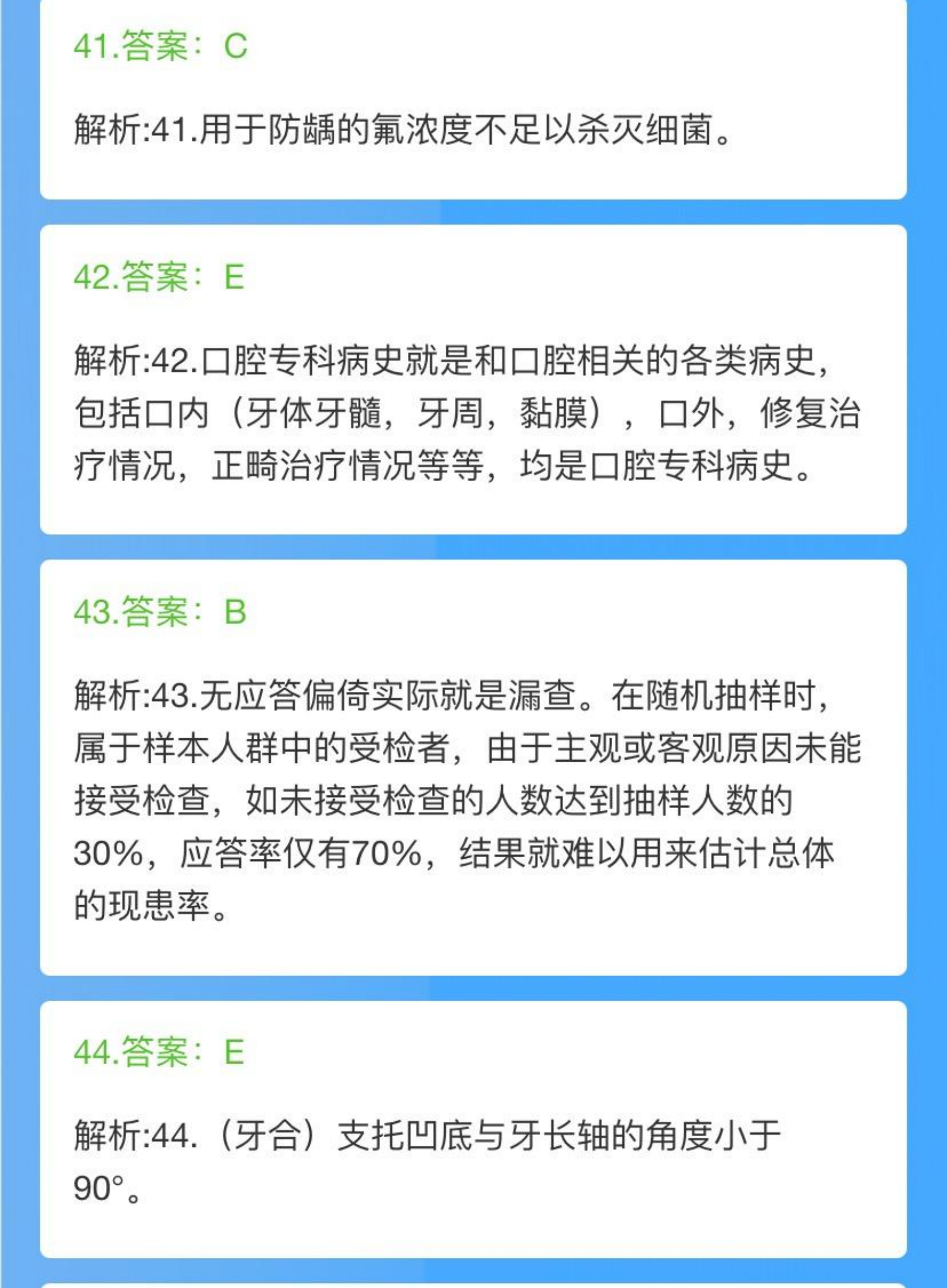

41.答案：C

解析:41.用于防龋的氟浓度不足以杀灭细菌。

42.答案：E

解析:42.口腔专科病史就是和口腔相关的各类病史，包括口内（牙体牙髓，牙周，黏膜），口外，修复治疗情况，正畸治疗情况等等，均是口腔专科病史。

43.答案：B

解析:43.无应答偏倚实际就是漏查。在随机抽样时，属于样本人群中的受检者，由于主观或客观原因未能接受检查，如未接受检查的人数达到抽样人数的30%，应答率仅有70%，结果就难以用来估计总体的现患率。

44.答案：E

解析:44.（牙合）支托凹底与牙长轴的角度小于90°。

45.答案：D

解析:45.颌位关系记录是指用（牙合）托来确定并记录在患者面部下1/3的适宜高度和两侧髁突在下颌关节凹生理后位时的上下颌位置关系，以便在这个上下颌骨的位置关系上，用全口义齿来重建无牙颌病人的正中（牙合）关系。颌位关系记录包括了垂直关系和水平关系记录两部分。颌位记录完成后需反复核对。（1）检查垂直距离是否合适，用确定垂直距离方法进一步核对。（2）检查正中（牙合）关系是否正确，检查患者在反复咬合时（牙合）托是否有前移或扭动。术者可将小指插入患者外耳道，感觉并比较咬合时两侧髁突向后撞的力是否等量。还可将两食指放于颏部，感觉并比较咬合时两侧颞肌是否等量收缩。患者发含“斯”的舌齿音与颌位关系无关。

46.答案：B

解析:46.嵌体牙体预备的要求：去尽病变腐质提供良好的固位形和抗力形、适当磨改异常的对颌牙、预防性扩展、洞缘制备45度斜面，去除薄壁弱尖。轴面最大周径线降至龈缘不是嵌体预备的要求，是全冠的预备要求。

47.答案：D

解析:47.患者的前牙咬合正常，而瓷全冠有美观，无牙龈染色等优点，故可以选用瓷全冠。

48.答案：E

解析:48.边缘要密合对牙龈健康关系密切，如果产生边缘悬突，则会影响周围的牙周组织健康。

49.答案：C

解析:49.单端游离缺失修复后发生舌侧基托折断，游离端翘动，应将折断基托重新粘固，并进行重衬。

50.答案：C

解析:50.肾脏是氟排泄的主要途径，一般成人摄氟量的40%～60%由尿排出。

51.答案：E

解析:51.全口义齿易掉且咀嚼无力，会造成义齿不稳定，咀嚼效率低，进食无味，同时不良压迫会加快牙槽骨的压迫性吸收。

52.答案：D

解析:52.11、21缺失，咬合正常，以13、12、22、23为基牙做固定义齿修复较好。

53.答案：D

解析:53.无牙颌患者下颌处于正中关系位时，上下颌牙槽嵴顶之间的距离称为颌间距离。天然牙列呈正中时，鼻底到颏底的直线距离，也就是面部下三分之一的高度叫垂直距离。在天然牙列存在时。当口腔不咀嚼、不吞咽、不说话时，下颌处于休息的静止状态，上下牙列自然分开，无接触，此时的上下牙列间存在的间隙就叫息止间隙。

54.答案：B

解析:54.患牙深龋叩痛（－），冷水入洞痛但冷测结果同对照牙，提示尚未出现任何牙髓炎症状，患牙诊断是深龋。标准答案为B项，其他均为干扰答案。

55.答案：A

解析:55.该题是基础理论记忆题。氟化物的防龋机制包括：降低牙釉质溶解度和促进牙釉质再矿化；对微生物的抑制作用；影响牙的形态学结构，增强牙的抗龋能力。其对微生物的抑制作用包括氟化物的抑制与糖酵解和细胞氧化有关的酶，如烯醇酶、琥珀酸脱氢酶等；抑制细菌摄入葡萄糖和抑制细菌产酸；影响细菌对氟的摄取。考生应详细记忆氟化物的防龋机制。

56.答案：E

解析:56.原有修复体的检查：患者如戴有修复体，应了解患者要求重做的原因，检查原义齿与口腔组织的密合情况，咬合关系是否正确，外形是否合适，义齿对牙龈、黏膜有无刺激以及该义齿行使功能的效果如何等。分析评价原修复体的成功与失败之处，并作为重新制作时的参考。

57.答案：C

解析:57.（牙合）支托断裂会导致义齿下沉，同时基牙所受到的外力会减小，不会出现疼痛。

58.答案：C

解析:58.目前心理应激研究特点：（1）应激刺激和应激反应包括生物、心理、社会因素（强调心身相关性）。（2）各应激有关因素概念之间相互存在内涵上的交叉（主张多因素分析）。（3）宏观和微观研究（分子生物学水平的研究）。（4）认知评价在应激作用过程（系统）中起关键性作用。

59.答案：D

解析:59.一般来说，对于牙槽骨吸收达到根2/3以上，牙松动达三度者应拔除，所以对于吸收达到根2/3的余留牙要考虑拔除不是保留。

60.答案：D

解析:60.根据牙冠长短和倒凹大小决定冠的龈边缘位置：牙冠短邻面倒凹小者冠边缘止于龈缘；牙冠长邻面倒凹大者冠边缘可在龈缘以上。冠覆盖区内应无倒凹。

61.答案：E

解析:61.基牙一般倒凹的深度应小于1mm，铸造卡环臂要求的倒凹深度偏小，不宜超过0.5mm，倒凹的坡度应大于20°。

62.答案：A

解析:62.贵金属的基底冠厚度为0.3mm。

63.答案：C

解析:63.在行翻瓣去骨法拔除断根或行其他手术时，要求瓣的下方必须有骨的支持，这样才能有良好的血运及减小组织瓣的张力及组织瓣与骨组织的贴敷。

64.答案：E

解析:64.大气压力：根据物理学原理，当两个物体间产生负压而空气又不能进入时，大气压力则将两个物体紧紧压在一起。只有当负压破坏后，两个物体才能分开。全口义齿基托与口腔黏膜紧密贴合，基托边缘与周围黏膜组织形成良好的边缘封闭，使空气不能进入。当上下牙咬合时，基托与黏膜间的空气被排出而形成负压。大气压力作用在基托磨光面上，可使义齿获得足够固位力。

65.答案：C

解析:65.无

66.答案：D

解析:66.义齿戴入后基托出现前后翘动，最常见的原因是弯制卡环时模型被磨损。

67.答案：D

解析:67.沿颌骨外形膨胀性生长为颌骨骨纤维异常增殖症的特征性影像学表现。

68.答案：D

解析:68.混合支持式义齿基牙上有（牙合）支托和卡环，基托有足够的伸展，由天然牙和黏膜共同承担（牙合）力；适用于各类牙列缺损，尤其是游离端缺失者。

69.答案：D

解析:69.预备牙体洞形时，如果制备倒凹修复体则无法就位。

70.答案：C

解析:70.缓冲区：主要指无牙颌上的上颌隆突、颧突、上颌结节的颊侧、切牙乳突、下颌隆突、下颌舌骨嵴以及牙槽嵴上的骨尖、骨棱等部位，上面覆盖很薄的黏膜，为防止压痛，与之相对的基托组织面应作

出适当缓冲。

71.答案：E

解析:71.下颌654|456缺失，余留牙健康，支点线可设计成平面式。

72.答案：C

解析:72.从修复治疗原则判断：全冠修复对患牙预备时，应尽可能保存、保护牙体、牙髓组织健康，争取保留足够的牙体组织，减少患牙破坏，获得修复体远期疗效。答案C项预备成较宽的肩台显然违反了上述原则。从金属全冠边缘要求判断：刃状、羽状、凹槽状或带斜面的肩台形边缘形式适合修复材料强度大的金属修复体。

73.答案：E

解析:73.悬空式桥体：桥体与黏膜不接触，留有至少3mm以上的间隙，此间隙便于食物通过而不积聚，有较好的自洁作用，故称为卫生桥。但悬空式桥体与天然牙的形态差异大，仅适用于后牙缺失，缺牙区牙槽嵴吸收明显的修复病例。

74.答案：B

解析:74.邻面板的作用，基牙的远中邻面预备与义齿就位道平行的导平面，卡环的邻面板与此导平面接触。当义齿远中游离端下沉时，邻面板亦随之向下，使邻面板与基牙导平面接触面积减小，但仍与基牙接触，既可避免两者大面积紧密 接触对基牙产生向远中的扭力，又避免发生食物嵌塞。邻面板既可增强义齿的固位力，同时在水平方向的稳定作用很强，还可使基牙的邻面倒凹区减到最小,防止食物积存，有利于美观，同时还与卡环臂有拮抗作用。

75.答案：C

解析:75.氟化钠漱口水的浓度常用的为0.05%和0.2%两种。0.05%的用于每天含漱一次，0.2%的用于每周含漱一次。一般来说，浓度越高应用间隔越长。

76.答案：B

解析:76.金属全冠适应于后牙牙体严重缺损，抗力形较差者，后牙存在低（牙合）者，且磨除牙体组织少，可以保存健康牙髓。

77.答案：B

解析:77.非贵金属铸造全冠颈部肩台的宽度为0.5～0.8mm；贵金属冠的颈部肩台宽度通常为0.35～0.5mm。

78.答案：D

解析:78.上颌后牙游离端义齿基托后缘应伸展到翼上颌切迹，远中颊侧应盖过上颌结节，后缘中部应到硬软腭交界处稍后的软腭上。下颌基托后缘应覆盖磨牙后垫的1/2以上。基托边缘不宜伸展到组织倒凹区，以免影响义齿就位或就位时擦伤倒凹以上突出部位的软组织。

79.答案：D

解析:79.根据情况判定为Kennedy第四类牙列缺损。

80.答案：B

解析:80.延伸卡环适用于临近缺隙侧基牙松动或基牙外形差无法获得足够的固位时，将卡环臂延伸至近缺隙基牙的相邻牙的倒凹区以获得固位，并对松动基牙有固定夹板的保护作用。

81.答案：A

解析:81.氟牙症的分类不考虑水氟的浓度。

82.答案：B

解析:82.窝沟封闭的时间一般是乳磨牙在3～4岁，第一恒磨牙在6～7岁，第二恒磨牙在11～13岁为最适宜封闭的年龄。

83.答案：E

解析:83.以上这几个部位都是骨质密度较高的地方，所以吸收比较缓慢。

84.答案：D

解析:84.加大人工牙的近远中向倾斜度会导致过窄的间隙无法容纳人工牙。

85.答案：B

解析:85.天然牙列存在时，上下颌的关系依赖于上下牙列尖窝交错的接触而得到保持。此时患者两侧髁突处于关节凹中的生理后位。若全口义齿的垂直距离过低时，患者戴入义齿并咬合时，下颌髁突会明显向后上方移位。

86.答案：E

解析:86.固定义齿涉及多个牙齿时，需要考虑就位道的问题，利于就位，同时又需要保证一定的固位力。

87.答案：C

解析:87.在正中颌咬合良好，但是前伸（牙合）后牙不接触，说明切导斜度与（牙合）平面交角过大。减小切导斜度，平衡时下颌可以较为水平地伸出，后牙就可以获得接触。

88.答案：A

解析:88.根据题干的描述可能是垂直距离偏高。

89.答案：A

解析:89.桩核的类型根据桩核使用材料不同可分为金属桩核及非金属桩核。金属桩核又有贵金属桩核和非贵金属桩核之分。非金属桩核有玻璃纤维桩及瓷桩等。根据桩核制作方法不同，可分为预成桩加树脂核和铸造金属桩。

90.答案：A

解析:90.可摘局部义齿的后牙排列以恢复咀嚼功能为主。个别后牙缺失：若缺隙正常，（牙合）龈距离较大者，宜排成品塑料牙。个别后牙人工牙的颊舌向和近远中向倾斜程度，可根据对（牙合）天然牙的位置、倾斜度以及转面磨损等情况，对人工牙的（牙合）面适当磨改或将对（牙合）天然牙调磨，使相对的上下（牙合）牙更吻合。后牙多数缺失：应注意排好第二前磨牙和第一、第二磨牙，使上下颌牙的尖凹关系相对，使在正中（牙合）位时有最大面积的接触，以发挥良好的咀嚼功能。后牙游离缺失：单侧或双侧多数牙游离缺失，后牙应排在牙槽嵴上。上下颌双侧后牙缺失：应按全口义齿排牙原则进行排牙，（牙合）平面应平分颌间距离，要求有适当的纵、横（牙合）曲线，并与前牙协调，而能达到前伸和侧方（牙合）平衡。减小覆盖可能会导致咀嚼时咬颊黏膜的发生。

91.答案：C

解析:91.WHO规定龋病流行程度分为：0.5～1.I为很低，1.2～2.6为低，2.7～4.4为中等，4.5～6.5为高，6.6以上为很高。

92.答案：D

解析:92.该患者合并下颌骨开放性骨折，并有舌后坠，可造成呼吸道阻塞，使伤员在很短时间内死亡，故首先要保持呼吸道通畅。

93.答案：D

解析:93.临床冠根的比例以1：2或2：3最好，因为这样基牙的支持作用才能够发挥最好。

94.答案：C

解析:94.对于有中间基牙的固定桥，设计全冠固位体，可以防止中间基牙的固位体随着义齿使用时间的推移而出现松动。

95.答案：C

解析:95.冠戴入后自发性疼痛原因：（1）常见原因为牙髓炎、金属微电流刺激和根尖炎或牙周炎。

（2）由于牙体切割过多，粘固前未戴暂时冠做牙髓安抚治疗，牙髓受刺激由充血发展为牙髓炎。（3）修复体戴用一段时间后出现的自发性疼痛，多见于继发龋引起的牙髓炎。（4）由于修复前根管治疗不完善，根尖周炎未完全控制。（5）咬合创伤引起的牙周炎。综上所述，患者前磨牙为活髓，戴入已两天最有可能为牙髓炎。

96.答案：C

解析:96.诊断乳牙根尖周病需要依据其临床症状，疼痛是诊断牙髓病的重要症状之一，它包括激发痛和自发痛。肿胀是根尖周炎的一个主要特征。叩痛和松动、牙髓活力测验、X线检查是很重要的检查方法，对牙髓病和根尖周病的诊断和疗效的判断有重要意义。

97.答案：C

解析:97.无

98.答案：D

解析:98.该患者的临床表现符合垂直距离恢复过高的症状。而其他选项与该患者的表现不能完全相符。初戴不适应常表现为恶心、不适、咀嚼效率低等，但表现较轻微，且逐渐好转。咬合不平衡可表现为义齿易松动，咀嚼效率低，定位不明确，黏膜压痛等。基托压迫骨突时疼痛明显，且定位明确。

99.答案：B

解析:99.首要任务是维持病人生命体征的稳定，对于出血性休克的病人首先应当补充血容量。

100.答案：D

解析:100.理想基牙的牙冠龈高度应适当，形态正常，牙体硬、软组织健康。牙根周围可能出现牙槽骨吸收，要求最多不超过根长的1/3。基牙最好是健康的活髓牙。基牙要承担自身的和桥体的（牙合）力，必须要求基牙牙周组织健康。最为理想的情况是牙周无进行性炎症，根尖周无病变，牙槽骨及颌骨结构正常，牙槽骨几乎无吸收。

101.答案：E

解析:101.舌下腺摘除后不需放置引流。根治舌下腺囊肿的方法是切除舌下。口外型囊腔内的囊液吸净后要在颌下区加压包扎。舌下腺囊肿的囊壁若不完全去除，残留部分囊壁不致造成复发。

102.答案：B

解析:102.唇面：除颈缘外，从牙体表面均匀磨除1.2～1.5mm的牙体组织，但牙冠切1/4向舌侧倾斜10°～15°保证前伸（牙合）不受干扰，并在牙冠唇面切1/3磨除少许，保证切缘瓷层厚度和透明度。

103.答案：A

解析:103.上颌托盘的宽度应比上颌牙槽嵴宽2～3mm，周围边缘高度应离开黏膜皱襞约2mm，唇颊系带处应呈迹，托盘长度需盖过两侧翼上颌切迹，后缘应超过颤动线3～4mm。下颌托盘的高度和宽度与上颌的托盘相同，其长度应盖过磨牙后垫。

104.答案：B

解析:104.无

105.答案：C

解析:105.根据患者临床表现诊断为咬合时有早接触，调（牙合）应用咬合检查和患者主诉相结合的方法，确定并磨除早接触区，使修复体在正中（牙合）时有广泛接触。在侧方（牙合）和前伸（牙合）时无早接触，并实现组牙功能（牙合）或尖牙保护（牙合）。

106.答案：C

解析:106.粘结固定桥是利用酸蚀，复合树脂粘结技术将固定桥的固位体直接粘结在缺隙两侧的基牙上，其固位主要依靠粘结材料的粘结力，而预备体上的固位形只起辅助的固位作用。这一点是粘结固定桥最大的特点，应用较广泛的粘结固定桥类型是金属翼板粘结桥。粘结固定桥具有磨除牙体组织少，患者易于接受，不显露金属或极少暴露金属的优点，容易更改为其他固定桥设计。不过，粘结固定桥对粘结材料的性能要求较高，对制作的精度要求亦高。

107.答案：B

解析:107.前牙切端应至少预备出2.0mm的间隙，并保证在正中（牙合）及非正中转时均有足够的间隙以保证金属与瓷的厚度，并防止切端透出金属色或遮色层外露。

108.答案：B

解析:108.根据前伸平衡（牙合）理论，如果补偿曲线曲度过小，为了保持前伸（牙合）平衡，应相应减小前伸切导斜度。否则，前伸切导斜度过大，在前伸运动时前牙会有（牙合）干扰，导致义齿后缘翘动。其他4个选项均与前伸（牙合）平衡无关。前牙开（牙合）与正中（牙合）排牙有关；义齿后缘压痛与基托伸展后堤区制作有关；发音不清与人工前牙排列位置关系和基托厚度等有关；面容苍老与垂直距离过低和丰满度恢复不足有关。

109.答案：C

解析:109.口腔健康教育是口腔预防保健的组成成分，属于口腔健康教育的原则。

110.答案：A

解析:110.垂直距离恢复的过大表现为面部下1/3距离增大、上下唇张开、勉强闭合上下唇时颏唇沟变浅、颏部皮肤呈皱缩状、肌张力增加、容易出现肌疲劳。若制成全口义齿则义齿的高度偏大，肌张力增大可使牙槽嵴加速吸收。由于患者的息止颌间隙过小可导致患者在说话和进食时可出现后牙相撞声，常需大张口进食，义齿容易脱位。而且咀嚼效能有所下降。

111.答案：C

解析:111.牙龈炎是一种疾病的名字，并非体征描述。

112.答案：C

解析:112.目标中规定老年人口腔中至少应保持20颗功能牙。

113.答案：B

解析:113.牙根应力分布与桩的制作有关，两者基本

相同。

114.答案：C

解析:114.A项固位体的作用是固位、稳定、支持。B项人工牙是义齿代替缺失牙建立咬合关系，恢复咀嚼功能和外形的部分。C项基托有连接义齿各部件成一整体和加强义齿的固位与稳定等作用。DE项大小连接体可将义齿的各部分连接在一起，同时有传递和分散（牙合）力的作用。由此可推断，该题选答案C项。

115.答案：E

解析:115.桥体龈端都应高度抛光。粗糙的龈端使菌斑容易附着，导致黏膜炎症。在各类材料制作的桥体中烤瓷桥体表面上釉后最为光滑，对黏膜无刺激性。

116.答案：A

解析:116.活动义齿是利用卡环的卡抱力获得固位的，卡抱力就是金属卡环环抱在基牙上而获得固位的力。较为形象的解释就是卡环抱着基牙获得了固位。

117.答案：D

解析:117.粘结固定桥：是利用酸蚀、粘结技术将固定桥直接黏固于基牙上，修复牙列缺损，其固位主要依靠黏结材料的黏结力，而牙体制备的固位形为辅助固位作用。

118.答案：C

解析:118.开口度根据测定的值判断开口轻度、中度、重度困难，正确答案应是正常成人自然开口度平均值为3.7cm。

119.答案：D

解析:119.义齿基托边缘封闭差，基托不密合及基托边缘过短时其固位力不足，即使在休息状态下也容易脱落。而义齿人工牙如果存在咬合不平衡，容易导致咀嚼时义齿翘动和松动。

120.答案：C

解析:120.悬空式桥体：桥体与黏膜不接触，留有至

少3mm以上的间隙，此间隙便于食物通过而不积聚，有较好的自洁作用，故称为卫生桥。

121.答案：A

解析:121.上（牙合）架，就是将记录有颌位关系的托和上、下颌模型，用石膏固定在（牙合）架上。正中咬合时与（牙合）架上完成排牙状态一样时全口义齿的制作是无误的。

122.答案：B

解析:122.高嵌体不可用于前牙，而主要用于磨牙的大面积缺损，以恢复正常的咬合关系。

123.答案：C

解析:123.基牙不设（牙合）支托，不承担（牙合）力，受力小。但与基托大小无关。

124.答案：A

解析:124.正中（牙合）：支持尖相对中央窝，和近

远中边缘嵴。侧方（牙合）：工作侧上牙颊尖的舌斜面。平衡侧上后牙舌尖颊斜面。前伸咬合时，下牙的工作斜面是功能尖的近中斜面，上后牙是功能尖的远中斜面。

125.答案：C

解析:125.颌位记录时患者的下颌前伸，全口义齿制作时按照下颌前伸时的水平距离恢复，戴牙时，患者下颌回到正中咬合位置，就会出现下颌义齿后退的情况，可表现为深覆盖。

126.答案：A

解析:126.桥体龈面应高度光滑，自凝塑料光滑程度达不到，不能用作桥体龈端的材料。

127.答案：E

解析:127.美观、固位、牙冠外形、年龄等都要作为固定修复体龈缘位置确定的考虑因素。

128.答案：B

解析:128.楔形能够产生极大的楔力，使两侧的牙齿向两边移位，损伤周围的牙周组织。

129.答案：B

解析:129.社区牙周指数（CPI）检查项目有牙龈出血、牙石和牙周袋深度。

130.答案：A

解析:130.口腔境界：口腔前界为上下唇，后界为咽门，两侧为颊，上界为腭，下以舌下区为界。由上下牙列、牙龈和牙槽骨弓将口腔分为两部分，牙列的唇颊侧部分称为口腔前庭，牙列的舌侧部分称为固有口腔。

131.答案：E

解析:131.全口义齿基托折裂或折断由多种原因所决定，如基托自身原因，外力较大，咬合不平衡，咬合应力过大等。

132.答案：D

解析:132.增加黏结力的方法包括：选择树脂类黏结剂；准确的操作；扩大黏结面积；清洁被黏结面。

133.答案：A

解析:133.无

134.答案：E

解析:134.对于倾斜牙做基牙时，首先要对倾斜基牙做正畸治疗使其恢复正常的位置，从而获得共同就位道，再进行修复。

135.答案：E

解析:135.患牙根管治疗后，牙冠远中及舌侧大面积缺损，缺损范围大，牙冠剩余牙体组织强度差，直接采用全冠修复时冠部牙体组织的抗力不足，更不能采用嵌体修复。正确的修复方法是，去除牙冠部分薄弱的牙体组织，进行桩核金属烤瓷冠修复。

A3型题

136.答案：CBCDB

解析:136～140.对于冠折患者最需要做的是X线牙片的检查，以了解牙根的状况。由于牙髓已暴露24小时，无保髓价值，故应拔除牙髓。患者系青年人，故根管治疗7天即可做修复。最适合的修复方法是烤瓷熔附金属全冠，适用于咬合关系正常的患者。佩戴修复体后3天出现咬合痛说明存在高咬合的情况，故需进行调（牙合）处理。

137.答案：CCC

解析:141～143.由于长期为佩戴义齿，局部不贴合，可进行调磨义齿进行修整，观察。增生的组织未能自行消失将会影响义齿就位，需要手术去除增生的组织，同时义齿可能根据情况进行调整。增生黏膜组织有恢复的趋势表明局部黏膜情况好转，故调磨局部压迫地方，完全愈合后再行制作义齿。

138.答案：BCABE

解析:144～148.无

139.答案：BC

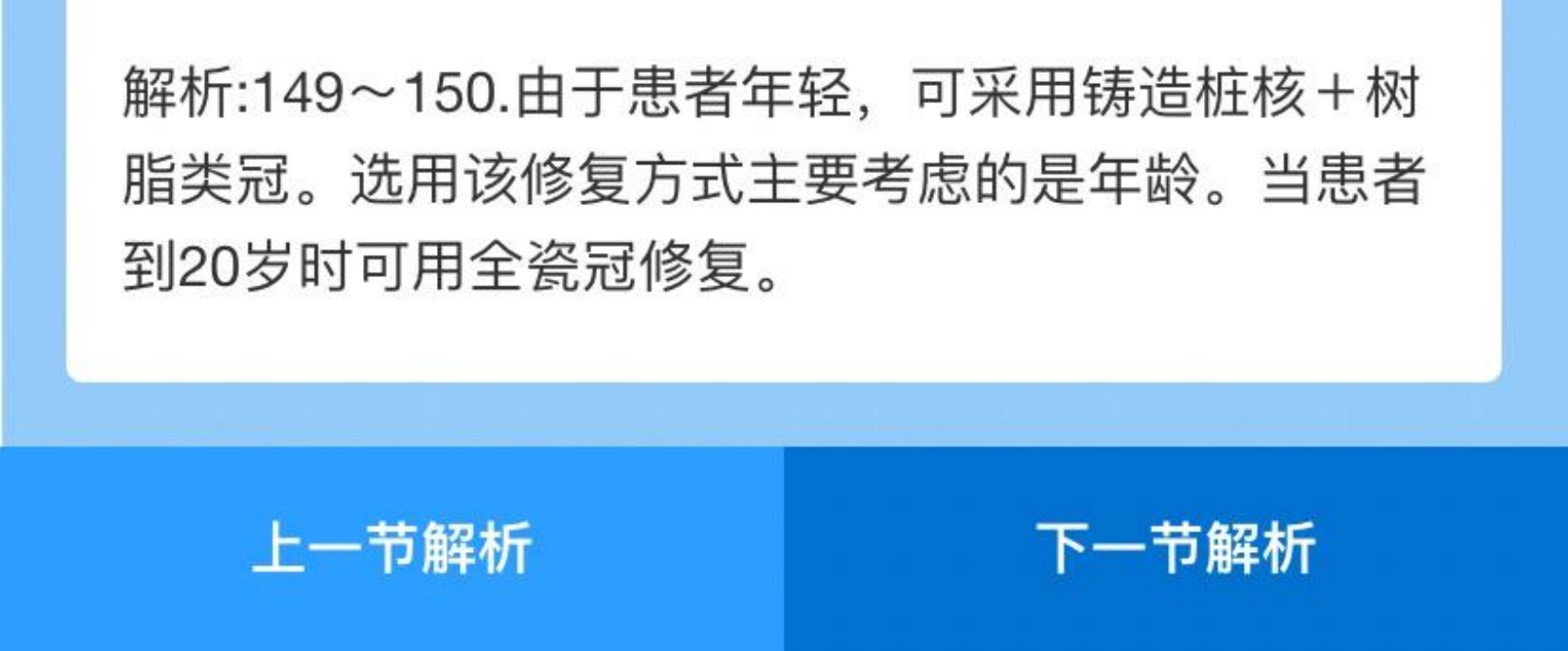

解析:149～150.由于患者年轻，可采用铸造桩核＋树脂类冠。选用该修复方式主要考虑的是年龄。当患者到20岁时可用全瓷冠修复。