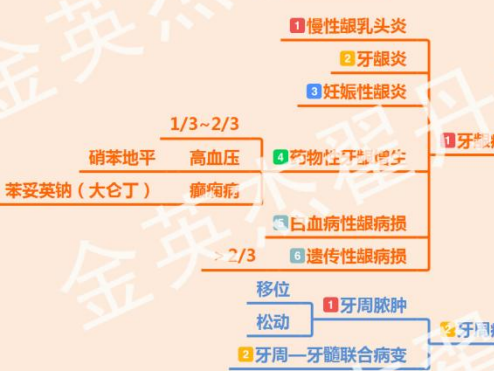
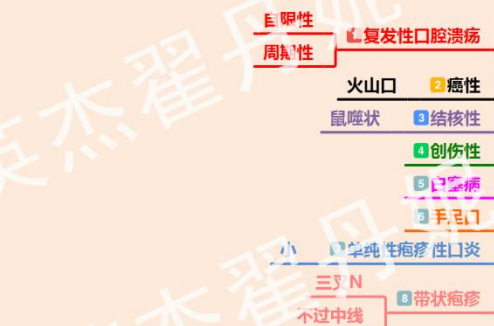
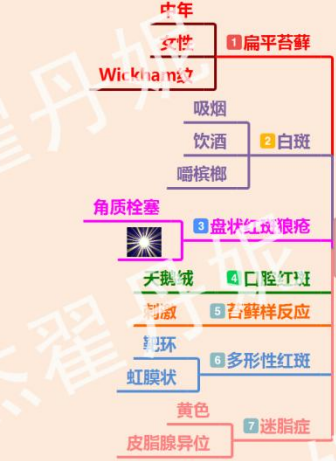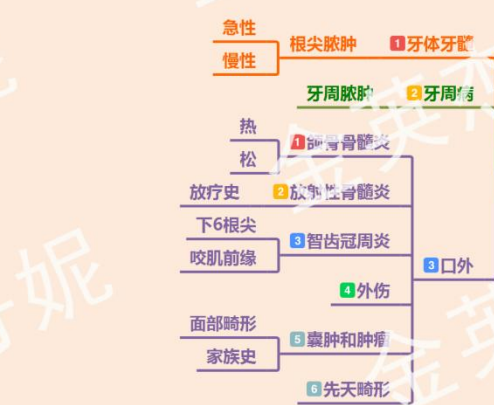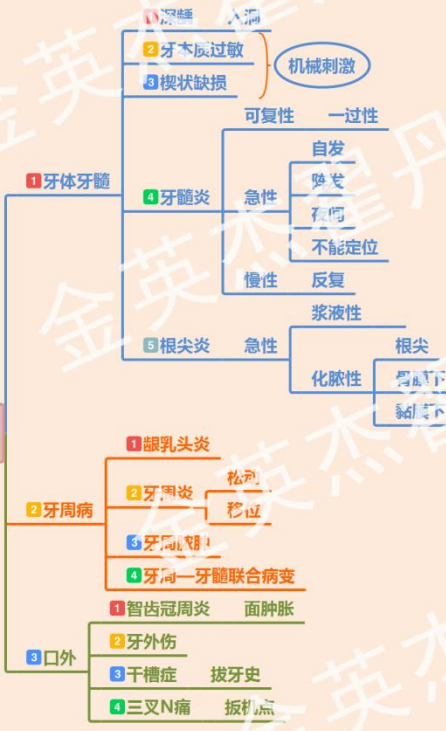口腔医师实践技能 思维导图

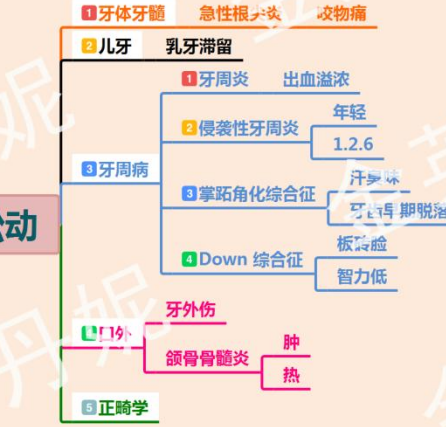
病史采集(1)



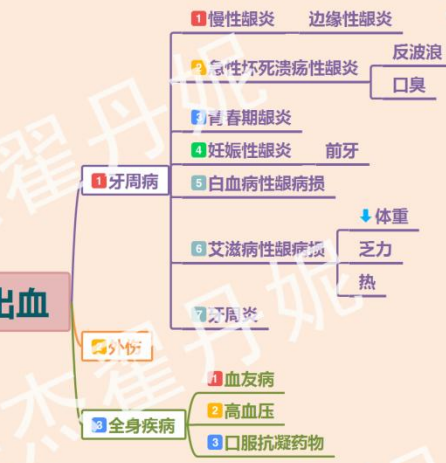1. 牙痛



2. 牙松动



3. 牙龈出血



病史采集(2)

13. 牙龈肿痛

- 1 牙体牙髓
 - 很尖很肿
 - 慢性龈炎
 - 青春期
 - 妊娠期
- 2 牙周病
 - 1/3-2/3
 - 硝苯地平 高血压
 - 苯妥英钠(大仑丁) 癫痫
 - 药物性牙龈增生
 - 白血病性龈病损
 - 遗传性纤维瘤病
 - 牙周炎
 - 波动感
 - 牙周脓肿
 - 牙周-牙髓联合病变
 - 智齿冠周炎
- 3 口外
 - 外伤
 - 肿瘤

12. 义齿固位不良

- 1 休息
- 2 张口
- 3 全口义齿脱落
- 4 吃饭
- 5 固位不良
- 6 边缘长
- 7 咬合不稳

12. 全口义齿修复后疼痛

- 1 组织面
 - 骨尖
 - 骨隆突
 - 硬区
 - 组织有倒凹
- 2 基托边缘长/锐
- 3 牙槽嵴普遍压痛
- 4 垂直距离过高
- 5 压痛点
- 6 义齿不稳
- 7 咬合力集中

12. 可摘局部义齿修复后疼痛

- 1 基牙痛
 - 短期
 - 卡环紧
 - 基牙负担过重
 - 牙本质敏感
 - 长期
 - 牙髓炎
 - 根尖炎
 - 牙周炎
- 2 软组织痛
 - 托过长
 - 缓冲不足
 - 咬合力集中
 - 不稳
 - 卡环臂过低

12. 固定义齿修复后疼痛

- 1 过敏
 - 摩擦
 - 游离磷酸
 - 合金离子
 - 塑瓷类
 - 咬合高
 - 固位松
 - 粘结剂溶解
- 2 咬合痛
 - 颌创伤
 - 短期
 - 牙周炎、根尖炎、牙周炎
 - 根尖炎
 - 牙周炎
 - 创伤性
 - 一段时间
 - 各种金属电流
- 3 黏膜痛
 - 粘结剂未去净
 - 白
 - 边缘长
 - 轴面恢复不良
 - 食物嵌塞
 - 邻接不良
 - 桥体龈端恢复高/低

8. 口腔异味(执)

- 1 牙体牙髓
 - 牙髓炎
 - 牙周病
 - 坏死性溃疡性龈炎
 - 牙周-牙髓联合病变
- 2 颌骨骨髓炎
- 3 口外
 - 智齿冠周炎
 - 干槽症
- 4 黏膜
 - 球菌性口炎
 - 溃疡
 - 天疱疮
- 5 全身疾病
 - 鼻咽喉部疾病
 - 全身疾病
 - 糖尿病
 - 肾病
 - 外源性异味
- 6 反波浪
- 7 口臭
- 8 下G烟尖
- 9 吸烟前缘
- 10 破溃面
- 11 假膜
- 12 尼氏征
- 13 上皮内癌
- 14 呼吸
- 15 消化

9. 口干(执)

- 1 黏膜
 - 营养性口炎
 - 念珠菌性口炎
 - 舍格伦综合征
- 2 口外
 - 放疗
 - 生理性
 - 老年人
- 3 全身疾病
 - 糖尿病
 - 药物性口干
 - 利尿剂
 - 癌症
- 4 义齿
- 5 老牙
- 6 口、舌、咽喉腺
- 7 类风湿关节炎
- 8 红斑狼疮

10. 颌面部肿痛

- 1 牙体牙髓
 - 根尖脓肿
 - 松
- 2 牙周病
 - 牙周脓肿
 - 溢脓
 - 松动
- 3 口外
 - 智齿冠周炎
 - 颌骨骨髓炎
 - 外伤
 - 囊肿和肿瘤
 - 颌面部间隙感染
- 4 下6根尖
- 5 咬肌前缘

11. 张口受限(执)

- 1 颞下颌关节紊乱
 - 开口疼痛、弹响
 - 小颌畸形
 - 面部畸形
- 2 颞下颌关节强直
- 3 间隙感染
 - 热、胀、痛
 - 全身症状
- 4 智齿冠周炎
- 5 肿瘤
- 6 外伤
- 7 炎症

病例分析(1) 口内

15. 扁平苔藓
中年妇女、精神压力大
皮肤有wickham纹
指甲有纵沟
充血/疼痛——糜烂型

14. 白斑(执)
吸烟饮酒嚼槟榔

13. 念珠菌病

菌丝/孢子
微小脓肿
急性
慢性
分型

鹅口疮
新生儿 1 假膜型
白如雪 2 萎缩型
抗生素 3 肥厚型
增生型
对称 4 萎缩型
口腔内三角区
丝状状/颗粒状
义齿 5 萎缩型

红黄凹痛
复发性
周期性
自限性
特点

12. 复发性口腔溃疡

口炎型口疮
小
十几个
满天星
1 疱疹样复发性阿弗他溃疡
80%
d=5~10mm
3~5个
7~10天自愈
腺周口疮
弹坑、愈后有瘢痕
大而深
d>1cm
1~2个
2 轻型口疮
3 重型口疮

11. 牙周-牙髓联合病变(执)

牙周
牙周炎
牙周萎缩
牙槽吸收
附着丧失(AL)
牙周炎
烧瓶状
根尖炎

10. 牙周脓肿

牙周炎鉴别
1 局限性
2 化脓性
3 炎症
搏动性跳痛 急性
按压流脓 慢性

9. 侵袭性牙周炎

1 年轻
2 严重
3 局限型
4 广泛型
1、2水平吸收
6近中吸收/弧形吸收
<2颗
患牙≥3颗

7. 妊娠期龈炎(执)

1 妊娠期
2 孕激素水平升高
3 妊娠期龈炎
4 妊娠期龈炎
5 妊娠期龈炎
6 妊娠期龈炎
7 妊娠期龈炎
8 妊娠期龈炎
9 妊娠期龈炎
10 妊娠期龈炎
11 妊娠期龈炎
12 妊娠期龈炎
13 妊娠期龈炎
14 妊娠期龈炎
15 妊娠期龈炎
16 妊娠期龈炎
17 妊娠期龈炎
18 妊娠期龈炎
19 妊娠期龈炎
20 妊娠期龈炎

1. 龋病

釉质内
1 浅龋 无反应
色改变
牙本质浅层
2 中龋 入洞疼痛
X线未近髓
牙本质中、深层
3 深龋 入洞疼痛
X线近髓
放疗史
4 猛性龋 快
下前牙

2. 牙本质过敏(执)

1 冷热酸甜、机械刺激痛

3. 牙髓炎

1 可复性牙髓炎 一过性敏感
阵发性
自发性
不能定位
夜间加剧
2 急性
3 慢性
4 牙髓坏死
1 浆液性 髓腔暴露
2 增生性 牙髓息肉
3 闭锁性 青少年
4 残髓炎 不痛、易出血
治疗史
变色 暗黄/灰
冷/热/电测 无反应

4. 根尖周炎

1 浆液性 咬合痛
2 化脓性 黏膜红
3 慢性(X线) 骨膜下 肿胀
4 慢性根尖周致密性骨炎 年轻人
下6
根尖局部不浸润

5. 慢性龈炎

1 边缘性龈炎
2 无附着丧失(AL)
3 无牙槽嵴吸收
4 龈沟≤3mm
5 牙龈 色
形 改变
质
6 牙石
7 牙龈出血

6. 药物性牙龈增生(执)

1 高血压 苯妥英钠 大仑丁
2 肾脏移植 环孢菌素
3 前牙
4 牙面1/3-2/3

病例分析(2) 口外

16. 牙外伤

- 损伤
 - 急性
 - 牙周膜损伤
 - 牙脱位
 - 硬组织
 - 牙折
 - 磨牙症
 - 挫伤
 - 震荡
 - 脱落
 - 慢性
 - 牙髓炎
 - 牙周炎
- 脱位
 - 脱出
 - 嵌入
 - 侧向

17. 干槽症

- 拔牙之后3-4天剧烈持续性疼痛
- 腐败型 有腐败坏死物覆盖
- 非腐败型 拔牙窝空虚

18. 智齿冠周炎

- 6的根尖黏膜瓣
- 咬肌前缘
- 张口受限
- 咽喉疼痛加重

19. 间隙感染

- 眶下 眶下红肿
- ★咬肌 下颌角为中心
- 下颌 下颌三角区
- 口底蜂窝织炎 整个口底区 肿胀疼痛
- 颊 颊部
- ★下颌 先牙痛 下颌升支内侧
- 腮腺 肿胀 被挤到一旁
- 颌 浅 波动感
- 深 无波动感
- ★颌下 颌弓上下 无波动 张口受限

20. 颌面部创伤

- 擦伤 皮肤剥脱
- 挫伤 皮下组织压迫
- 裂伤 无开放创口
- 刺伤 小、深 血肿
- 割伤 创缘整齐
- 创缘不整齐
- 断裂/脱 皮下组织均有性点 骨外露
- 咬伤
- 牙槽突骨折 牵一发而动全身 一颗牙带动多颗牙
- 颌骨骨折 咬合错乱
- 硬组织
 - Le Fort I 低位
 - Le Fort II 颧弓
 - Le Fort III 眶部
 - ★鼻、耳、泪
- 3 上颌骨骨折

23. 三叉神经痛(执)

- 局限于一侧 部位
- 眼支
- 上颌支 分支
- 下颌支
- 电击样
- 刀割样
- 烧灼样
- 突发突止
- 扳机点

22. 口腔癌(执)

- 菜花样 外生型
- 火山口状 溃疡型
- 疼痛
- 出血
- 麻木
- 突然加快生长
- 长哪里就是“哪癌”

21. 颌面囊性病变(执)

- 软组织囊肿
 - 黏液囊肿
 - 单纯型
 - ★蛋清样液体
 - 潜突型
 - 口外型
 - 舌下咽部
 - 吃冷疼
 - 颌骨囊肿
 - 皮样囊肿
 - 表皮样囊肿
 - 颌面部软组织囊肿
 - 甲状舌管囊肿
 - 随吞咽移动
 - 黄色稀薄
 - 黄/棕色
 - ★清亮液体
 - 颌骨囊肿
 - 1 根端
 - 2 始基
 - 3 含牙
 - 4 发育性囊肿
 - 5 鼻唇
 - 6 正中
 - 7 鼻唇
 - 8 鼻唇
- 颌面囊肿
 - 1 根端
 - 2 始基
 - 3 含牙
 - 4 发育性囊肿
 - 5 鼻唇
 - 6 正中
 - 7 鼻唇
 - 8 鼻唇

